

# Die Invisalign®-Behandlung als Bestandteil interdisziplinärer Therapie

## Möglichkeiten und Grenzen des Systems

J. Haubrich  
Köln

**Invisalign bietet mit seinen klaren, herausnehmbaren Alignern dem Patienten einen hohen Tragekomfort kombiniert mit Ästhetik sowie optimaler Hygiene. Nach 14-jähriger Erfahrung ist die Invisalign-Technik inzwischen eine wissenschaftlich anerkannte Methode in der Kieferorthopädie. In der Vergangenheit beschränkte sich die Behandlung hauptsächlich auf moderate Engstände, Lücken im Frontzahnbereich und einfache Kippbewegungen. Mit der Erfahrung weitete sich die Therapie ebenso auf komplexere Behandlungen wie offene und tiefe Bisse, Klasse-II- oder -III-Verzahnungen oder selbst chirurgische Behandlungen aus. In Kombination mit Teil-Bracketapparaturen oder skelettalen Verankerungen sind mit der Invisalign-Behandlung auch schwierige Zahnbewegungen durchführbar. Die Behandlungsplanung auf Grundlage der ClinCheck-Software bietet dabei die Möglichkeit, interdisziplinär im Team zusammen mit dem behandelnden Zahnarzt und Zahntechniker, das kieferorthopädische Behandlungsergebnis als optimale Ausgangssituation für weitere zahnärztliche Maßnahmen zu erstellen. Der folgende Artikel führt Möglichkeiten und Grenzen dieses Systems auf und demonstriert ein interdisziplinäres Behandlungsbeispiel mit der Invisalign-Technik.**

Schon 1945 entwickelte der Kieferorthopäde Kesling ein Verfahren, Zahnfehlstellungen mit transparenten Kunststoffschienen zu korrigieren. Kesling basierte seinen Therapieansatz auf der Möglichkeit, das Behandlungsziel mit elastischen Geräten schrittweise zu erreichen. Im Laufe der letzten Jahrzehnte haben sich weltweit unterschiedliche Verfahren der Herstellung etabliert [1, 2]. Eines dieser Herstellungsverfahren wurde von der Firma Align Technology, Inc. (San José, USA) entwickelt und mit unsichtbaren

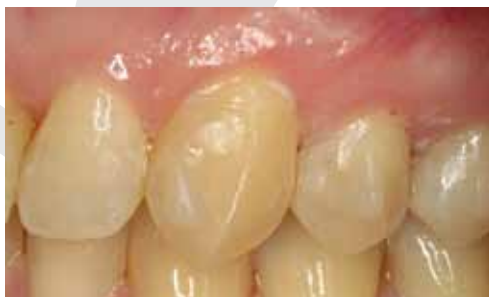(engl.: invisible) Schienen (engl.: aligner) bezeichnet: Invisalign.

Das Invisalign-System offeriert Therapieoptionen, wie sie bei der festsitzenden Mechanik, der Multi-Bracketapparatur, zur Verfügung stehen, ermöglicht jedoch durch das Herausnehmen der Schienen eine optimale Mundhygiene. Das Risiko von White-Spot-Läsionen, Entkalkungen, Karies, Schmelzabrasionen durch Bracketkontakt, parodontalen Läsionen oder Sprachbeeinträchtigung und Schleimhautirritationen ist bei der Invisalign-Behandlung dadurch auf ein Minimum reduziert bzw. nicht vorhanden [3–5]. Die durchsichtigen Schienen (Aligner) bedecken komplett die Zähne und werden 22 h am Tag getragen und nur für das Zähneputzen oder Essen und Trinken zucker- und säurehaltiger Flüssigkeiten herausgenommen. Bestandteil der Therapie sind Verankerungselemente auf den Zähnen, sogenannte Attachments, die den Alignern Kraftansatz auf den Zähnen ermöglichen (Abb. 1). Durch die Attachments können kontrollierte dreidimensionale Zahnbewegung durchgeführt werden wie sie bspw. zur In- und Extrusion oder zur Derotation runder Zähne wie Eckzähnen oder Prämolaren benötigt werden.

Das Invisalign-System, das erstmalig 1999 auf dem amerikanischen Markt bekannt wurde, wird seit 2001 auch von Kieferorthopäden in Deutschland angewandt und zählt heute mit über 2,2 Mio. behandelten Patienten in über 45 Ländern zu einer etablierten kieferorthopädischen Therapiemöglichkeit [6].

Für die Herstellung der Schienen werden Abformungen des Ober- und Unterkiefers aus A-Silikon benötigt, die nach Versendung an die Firma Align Technology in San Jose, CA, USA dreidimensional im CAD/CAM-Verfahren digitalisiert werden. Seit ein paar Jahren besteht die Möglichkeit, die Zähne volumenidentisch zu scannen sowie die statische Okklusion in Zentrik im Scan zu erfassen (Abb. 2) (iTero, Orthocad, Fa. Align Technology, San Jose, CA, USA).

Abb. 1 Attachments der G4-Generation auf den Zähnen 23, 24, 25.



Die gescannten Zahnbögen sowie der kieferorthopädische Behandlungsplan und damit die geplanten Zahnbewegungen werden im sogenannten Treatment-Plan vom Kieferorthopäden online übermittelt. Mithilfe der TREAT-Software von Align Technology werden nach den Angaben des Kieferorthopäden die virtuellen Zahnbewegungen exakt umgesetzt. Auf diese Weise entsteht der „ClinCheck“, der dem Behandler zur weiteren Überprüfung und Planung per Internet übermittelt wird. Durch den ClinCheck steht dem Behandler somit ein Instrument zur Verfügung, durch das die Simulation und damit das Endergebnis der Behandlung interdisziplinär mit dem behandelnden Zahnarzt, Chirurgen und Zahntechniker besprochen, oder dem Patienten selbst sein Behandlungsergebnis vor Augen geführt werden kann. Die ClinCheck-Software bietet dabei die Möglichkeit, das virtuelle Behandlungsergebnis ebenso wie die Zahnbewegungen beliebig oft zu modifizieren; die Zahnbewegungen können dabei bspw. über das „Staging“ in der ClinCheck-Software schneller oder langsamer durchgeführt werden bis die Simulation exakt der Planung des Kieferorthopäden entspricht. Ein weiterer Vorteil dieser virtuellen Planung ist dadurch auch die Bestimmung der notwendigen approximalen Schmelzreduktion vor Beginn der Behandlung am Patienten. Nach Freigabe der Simulation durch den Kieferorthopäden werden von jedem einzelnen Schritt mittels Stereolithografie Modelle erstellt, über die die Aligner tief gezogen werden. Durch das Herausnehmen der Aligner beim Essen und zur Durchführung der Mundhygiene arbeitet dieses System mit intermittierenden orthodontischen Kräften, welche das Risiko potentieller Wurzelresorptionen, wie sie

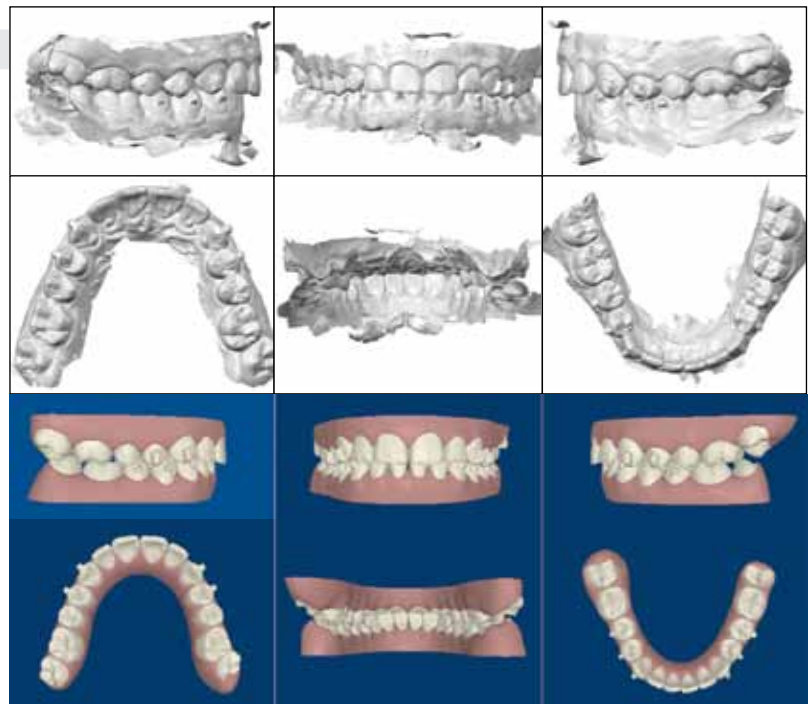


Abb. 2 a, b Scan und digitale Darstellung in der ClinCheck-Software.

bspw. bei durchgehenden orthodontischen Kräften auftreten können [7], deutlich zu reduzieren scheinen. Die einzelnen Zahnbewegungen liegen bei jeweils ca. 0,2 mm, die im Rhythmus von 2 Wochen durchgeführt werden. Der Patient wird angewiesen, die Schienen mindestens 22 h am Tag zu tragen. Alle 14 Tage wechselt der Patient selbstständig die Schienen und befindet sich so in der nächsten Behandlungsphase.

Die Möglichkeit, den ClinCheck in der Phase der Therapieplanung sowohl mit dem Patienten als

Tab. 1 Darstellung der Behandlungsoptionen mit der Invisalign-Technik.

**Welche Behandlungen können mit dem Invisalign-System umgesetzt werden?**

Angulation/Deangulation
Derotation
Engstandauflösung
Expansion
Kreuzbissüberstellung (nicht beim endständigen Molar)
Intrusion/Extrusion
Reklination/Proklination
Anpassen eines gingivalen Niveaus
Aufrichtung von Molaren (ohne absoluten Torque)
Lückenschluss (auch nach Extraktion)
Klasse II-Behandlungen (alternativ mit Distalizer-Vorbehandlung)
CMD (in Kombination mit Aufbissen)
Kinder- und Jugendbehandlungen

auch mit zahnärztlichen Kollegen besprechen zu können, bringt einen Vorteil bei der Planung von interdisziplinären Therapiekonzepten mit sich. Im Rahmen dieser interdisziplinären Therapieplanung ist es möglich, den Patienten nach kieferorthopädischer Vorbehandlung kieferchirurgisch, prothetisch, konservierend oder implantologisch weiter zu behandeln.

Grundlegend für den Behandlungserfolg mit dem Invisalign-System sind die Erfahrung des Kieferorthopäden und die exakte Planung der Therapie, da der erstellte ClinCheck-Behandlungsplan in der ClinCheck-Software umgesetzt und dadurch das Behandlungsergebnis von Anfang an festgelegt wird. Dies ist ein großer Unterschied im Vergleich zur festsitzenden Behandlungsmethode, bei der der Behandler auch im Laufe der Therapie Korrekturen vornehmen kann. Eine exakte Beschreibung und Formulierung des Therapieziels im Behandlungsplan sind daher unumgänglich. Sind die Aligner einmal hergestellt und befindet sich der Patient in laufender Invisalign-Behandlung, können zahnärztliche konservierende oder prothetische Versorgungen nur noch provisorisch eingesetzt und der Alignerform angepasst werden. Wird dagegen während der laufenden Behandlung eine definitive zahnärztliche Versorgung eingesetzt, führt dies unweigerlich zu nicht mehr passenden Alignern und zu einer Mittenkorrektur, einer sogenannten „midcourse correction“. Neue Abdrücke oder Scans sind die Konsequenz mit zusätzlich anfallenden Kosten. Sollen nach Durchlauf der ersten Schienencharge und damit der ersten Behandlungsphase noch Änderungswünsche oder Feinkorrekturen umgesetzt werden, kann dies in einer 2. Phase durchgeführt werden. Die sogenannte „Case refinement“-Phase gibt dem Behandler die Möglichkeit, ein bestmögliches Behandlungsergebnis bis ins kleinste Detail zu erlangen.

Um einen perfekten Behandlungsabschluss mit dem Invisalign-System zu erhalten, ist die genaue Kenntnis des Systems mit seinen Möglichkeiten

und Grenzen durch den Kieferorthopäden notwendig. Dabei spielt die Erfahrung des Behandlers, aber auch die Compliance des Patienten eine maßgebende Rolle. Nach jahrelanger Erfahrung mit dem System kann die Invisalign-Technik inzwischen als erfolgreiches Behandlungsmittel bei zahlreichen Zahnbewegungen eingesetzt werden. Tabelle 1 führt potentielle Bewegungsmöglichkeiten mit dem Invisalign System auf.

Durchzuführende Zahnbewegungen wurden von Align Technology selbst in 3 Gruppen aufgeteilt. Zur 1. Gruppe zählen einfache Bewegungen, die durch die Aligner und Attachments alleine durchgeführt werden können. Dies beinhaltet die Auflösung von Dreh- und Engständen sowie anteriore Lücken, transversale Erweiterung durch bukkale Kippung der Zahnkronen, die Überstellung eines frontalen Kreuzbisses sowie die In- oder Extrusion von einzelnen Zähnen oder Zahngruppen [8]. Die 2. Gruppe bilden die mittelschweren Bewegungen, die mit Alignern und zusätzlichen Verankerungsmitteln wie Knöpfchen und Gummizügen behandelt werden können. So ist bspw. bei der Distalisierung im Oberkiefer einer dentalen Klasse II eine zusätzliche Verankerung durch intermaxilläre Klasse-II-Gummizüge notwendig [9], die an auf den Zähnen geklebte Knöpfchen oder an in der Schiene eingefügten Einschnitten („precision cuts“) eingehängt werden. In die 3. und letzte Gruppe sind schwierigere Bewegungen einzuordnen, die nur von „Invisalign-Experten“ durchgeführt werden sollten, da sie Kombinationen mit festsitzenden Teilapparaturen benötigen und dementsprechend ausreichende Erfahrungen mit der Invisalign-Technik und den gängigen festsitzenden Multi-Bracket-Techniken erfordern. Die 3. Gruppe beinhaltet unter anderem den Lückenschluss nach Extraktion von Prämolaren unter Einbindung einer vorhergehenden Teil-Bracket-Apparatur in den Therapieverlauf, Überstellen eines posterioren Kreuzbisses mit Hilfe von Knöpfchen und Criss-Cross-Elastics oder Schließen eines offenen Bisses [10].

Im Rahmen einer kombinierten kieferorthopädisch-kieferchirurgischen Therapie kann das Invisalign-System prä- und postoperativ angewandt werden [11]. Die kranio-mandibuläre Dysfunktion ist ein weiterer komplexer Befund, der mit einer zweiphasigen Invisalign-Behandlung in Kombination mit einer Okklusionsschiene oder festsitzenden Okklusionsbehelfen in vielen Fällen zu Funktionsverbesserung und Schmerzlinderung führen kann [12, 13].

Bei erwachsenen Patienten findet sich häufiger ein parodontal vorgeschädigtes Gebiss mit Attachmentverlust. Gerade bei diesen parodontologischen Vorerkrankungen ist ein Recall parallel zur kieferorthopädischen Therapie unerlässlich. Wie bei jeder kieferorthopädischen Behandlung

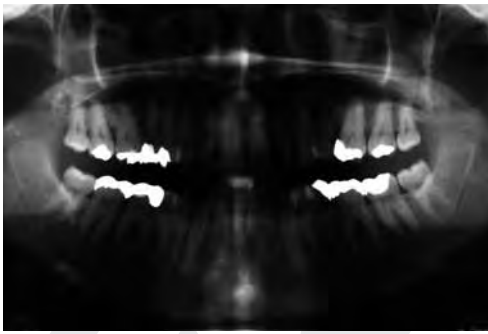


Abb. 3 OPG bei Behandlungsplanung.

ist ein entzündungs- und kariesfreies Gebiss Voraussetzung für den Beginn der kieferorthopädischen Zahnbewegung. Bei divergierender Wurzelstellung oder bei ungünstiger Zahnform ist es möglich, nach Begradigung der Zahnfehlstellungen mit störenden schwarzen Dreiecken zu enden. Mittels approximaler Schmelzreduktion (ASR) kann in den Approximalräumen der Kontaktpunkt nach gingival verlegt werden und dadurch die schwarzen Dreiecke verringert oder sogar ganz beseitigt werden. Bei der Ausformung von Zahnbögen spielt deswegen ASR eine wichtige Rolle und sollte bei der Behandlungsplanung genau an die Anatomie eines Zahnes angepasst werden und sich an wissenschaftlich bestätigte Grenzen der Schmelzreduktion halten [11,12]. Es gibt jedoch auch Zahnbewegungen, die mit Alignern alleine nicht möglich sind, z.B. die Aufrichtung von gekippten Molaren mit ausschließlicher Wurzelbewegung. In diesem Fall ist aufgrund der besonderen Verankerung mindestens eine festsitzende Behandlungstechnik, häufig mit zusätzlichen skelettalen Verankerungsmethoden wie Minischrauben, notwendig.

### Patientenbeispiel

Durch die kieferorthopädische Vorbehandlung wird oftmals die Voraussetzung für eine optimale chirurgische oder restaurativ-prothetische Anschlussbehandlung überhaupt erst erfüllt [13, 14]. In enger interdisziplinärer Zusammenarbeit und Planung am virtuellen ClinCheck-Modell können dabei von Beginn an optimale Voraussetzungen für eine erfolgreiche Versorgung geschaffen werden. Das folgende interdisziplinäre Patientenbeispiel soll dies genauer verdeutlichen: Die 43-jährige Patientin stellte sich erstmalig 2009 in unserer Praxis vor. Die intraorale Untersuchung zeigte eine beidseitige Klasse-I-Verzahnung, Dreh- und Engstände im Unterkiefer mit nach lingual gekipptem Zahn 35 sowie lückiger, nach retraher inklinierter Oberkieferfront, extrudierten Zähnen 11, 21 und tiefem Biss (Abb. 3, 4). Die Patientin wurde auf Anraten des behandelnden Zahnarztes für die anschließende restaurative Versorgung der Lücken im Oberkiefer überwiesen. Nach Auswertung der diagnostischen

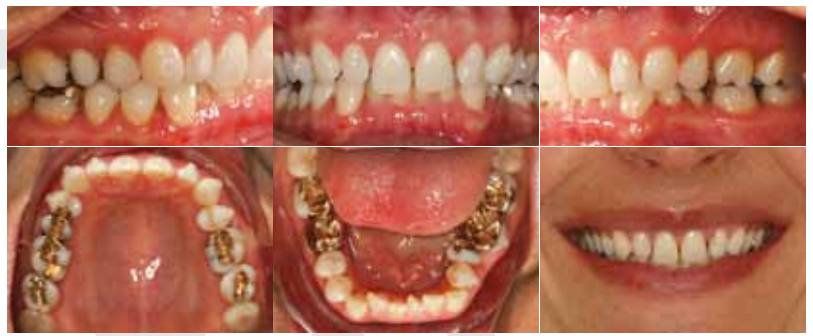

Abb. 4 a–f Extraorale Lippenansicht und intraorale Ansicht bei kieferorthopädischer Behandlungsplanung mit dentalem tiefem Biss und extrudierten Zähnen 11, 21, Lücken im Oberkieferfrontbereich, Dreh- und Engständen im Unterkiefer sowie nach lingual gekipptem Zahn 35 in linguale Nonokklusion. Auf den Zähnen 14, 13, 12, 22, 23, 24 sowie 34, 36 wurden vertikale rechteckige Attachments geklebt.

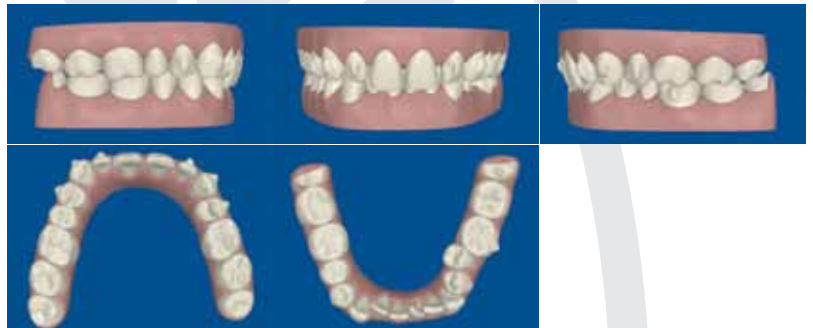

Abb. 5 a–e Analoge Situation in der ClinCheck-Software-Darstellung.

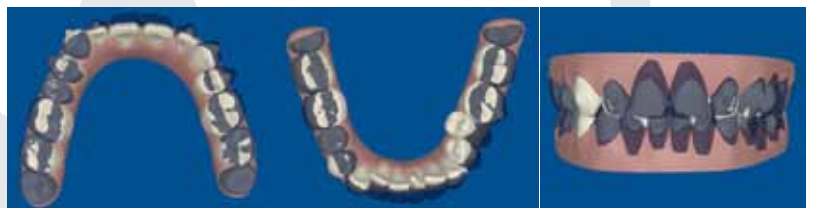

Abb. 6 a–c ClinCheck-Software-Darstellung der überlagerten Ausgangssituation (weiß) und der geplanten Endsituation (dunkelblau).

Unterlagen und aufgrund des Wunsches der Patientin nach kaum sichtbarer Kieferorthopädie erfolgte die kieferorthopädische Behandlungsplanung auf Basis der Invisalign-Technik. Vertikale rechteckige Attachments wurden zur Verankerung auf den Zähnen 14, 13, 12, 22, 23, 24 sowie auf 34 und 36 geplant (Abb. 5). Abbildung 6 zeigt das Ausmaß an geplanter Zahnbewegung in der ClinCheck-Software. Nach 23 Alignern im Oberkiefer und 35 Alignern im Unterkiefer erfolgte die Feineinstellung („case refinement“) mit 8 Alignern im Oberkiefer und 11 Alignern im Unterkiefer. Nach insgesamt 21 Monaten Behandlungszeit war das Behandlungsziel erreicht (Abb. 7) und entsprach dem virtuell geplanten Endergebnis (Abb. 8). Das Röntgenbild zeigte keine pathologischen Befunde wie Wurzelresorptionen (Abb. 9). Die Attachments wurden entfernt und die Patientin zur zahnärztlichen Weiterversorgung überwiesen. Zur Retention trug die Patientin nachts herausnehmbare

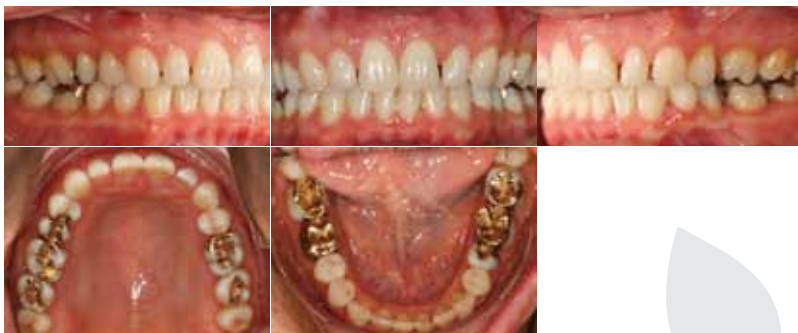

Abb. 7 a–e Intraoraler Befund nach der Invisalign-Behandlung: Klasse-I-Relation links und rechts mit ausgeformten Zahnbögen, physiologischer Frontzahnrelation mit Lückenöffnung mesial und distal 12, 22 zur Platzgewinnung für die anschließende Veneers-Versorgung 12, 22, intrudierten Zähnen 11, 21 und optimiertem gingivalem Verlauf der Frontzähne.

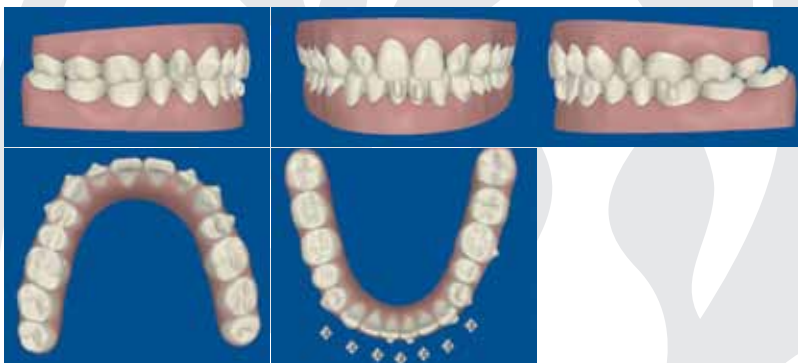

Abb. 8 a–e Geplantes Behandlungsergebnis in der ClinCheck-Software mit approximaler Schmelzreduktion im Unterkieferfrontzahnbereich 0,2 mm distal 33 bis distal 43.

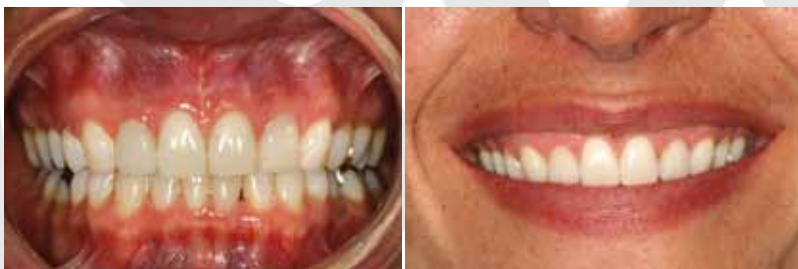

Abb. 10 a, b Extraorale Lippenansicht und intraorale Ansicht nach restaurativer Versorgung mit Veneers auf den Zähnen 12, 22 durch den zahnärztlichen Kollegen Dr. med. dent. Rolf Burbach, Köln.

Retainer. Abbildung 10 zeigt die extra- und intraorale Ansicht nach Versorgung mit Keramik-Veneers auf den Zähnen 12, 22 durch den zahnärztlichen Kollegen.

### Zusammenfassung

Dem Kieferorthopäden steht durch die Behandlung mit durchsichtigen, herausnehmbaren Alignern ein ästhetisches und komfortables Behandlungsgerät mit reduzierten potentiellen Nebenwirkungen zur Verfügung. Das Invisalign-System mit der ClinCheck-Software offeriert darüber hinaus ein ausgezeichnetes Planungsinstrument auch für die interdisziplinäre Zusammenarbeit. Im Team mit dem behandelnden Zahnarzt und dem Zahntechniker kann dadurch aufeinander

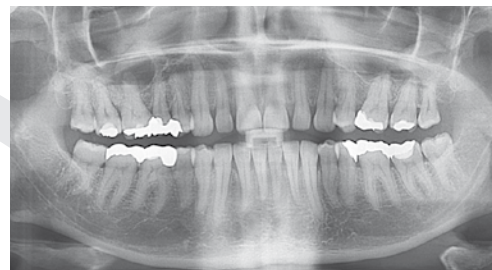


Abb. 9 OPG nach abgeschlossener kieferorthopädischer Behandlung ohne pathologische Befunde wie Wurzelresorptionen.

abgestimmt eine optimierte individuelle Vorgehensweise für die Patientenbehandlung erreicht werden.

### Literaturverzeichnis

- 1 Kesling HD. The philosophy of the tooth positioning appliance. *American Journal of Orthodontics and Oral Surgery*. 1945; 31: 297–304
- 2 Miethke RR. Zur Geschichte der Alignertherapie. *Kieferorthopädische Nachrichten*. 2012; 10: 6–8
- 3 Nedwed V, Miethke RR. Motivation, acceptance and problems of invisalign patients. *Journal of orofacial orthopedics = Fortschritte der Kieferorthopädie*. 2005; 66: 162–173
- 4 Miethke RR, Brauner K. A Comparison of the periodontal health of patients during treatment with the Invisalign system and with fixed lingual appliances. *Journal of orofacial orthopedics = Fortschritte der Kieferorthopädie*. 2007; 68: 223–231
- 5 Miethke RR, Vogt S. A comparison of the periodontal health of patients during treatment with the Invisalign system and with fixed orthodontic appliances. *Journal of orofacial orthopedics = Fortschritte der Kieferorthopädie*. 2005; 66: 219–229
- 6 Technology A. Cooperate Fact Sheet March, 31th 2012. 2012
- 7 Makedonas D, Lund H, Hansen K. Root resorption diagnosed with cone beam computed tomography after 6 months and at the end of orthodontic treatment with fixed appliances. *The Angle orthodontist*. 2013; 83: 389–393
- 8 Schupp W, Haubrich J. Möglichkeiten und Grenzen der Invisalign Therapie. *Die Quintessenz*. 2010; 61: 951–962
- 9 Schupp W, Haubrich J, Neumann I. Class II Correction with the Invisalign System. *Journal of clinical orthodontics : JCO*. 2010; 44: 28–35
- 10 Schupp W, Haubrich J, Neumann I. Treatment of anterior open bite with the invisalign system. *Journal of clinical orthodontics : JCO*. 2010; 44: 501–507
- 11 Womack WR, Day RH. Surgical-orthodontic treatment using the Invisalign system. *Journal of clinical orthodontics : JCO*. 2008; 42: 237–245
- 12 Schupp W, Haubrich J, Neumann I. Invisalign((R)) treatment of patients with craniomandibular disorders. *Int Orthod*. 2010; 8: 253–267
- 13 Boisserée W, Schupp W. *Kraniomandibuläres und Muskuloskelettales System*. 1. Auflage, Berlin: Quintessenz; 2012.

### Interessenkonflikt

Die Autorin ist Referentin des Clinical Education Council von Align Technology.

### Korrespondenzadresse

Dr. med. dent. Julia Haubrich,  
Praxis Dr. Werner Schupp, Dr. Julia Haubrich und  
Dr. Bahareh Talebloo  
Hauptstr. 50  
50996 Köln  
E-Mail: haubrich@schupp-ortho.de